Dr Omar **BOUGHEBRI**

CHIRURGIE ORTHOPÉDIQUE & SPORTIVE

Ancien Interne des Hôpitaux
Ancien Chef de Clinique - *Assistant à la Faculté de Médecine*
DESC de Chirurgie Orthopédique et Traumatologique
Membre de la Société Française de Chirurgie Orthopédique – *SOFCOT*
Membre de la Société Française d'Arthroscopie - *SFA*
Membre de la Société Européenne de Chirurgie de l'Epaule et du Coude - *SECEC*

DIPLOMES INTER-UNIVERSITAIRES

- DIU Chirurgie du Genou *(Faculté de Médecine - Lyon)*
- DIU Arthroscopie *(Faculté de Médecine - Paris VII)*
- DIU Chirurgie de l'Epaule et du Coude *(Faculté de Médecine - Paris XII)*
- DIU Chirurgie de la Main et du Membre Supérieur *(Faculté de Médecine - Paris VI)*
- DU Microchirurgie *(Faculté de Médecine - Rouen)*

PUBLICATIONS SCIENTIFIQUES

Results of 45 arthroscopic Bankart procedures: Does the ISIS remain a reliable prognostic assessment after 5 years?
O.Boughebri, A.Maqdes, T.Moraiti, C.Dib, F.M.Leclère , Ph.Valenti _ European Journal of Orthopaedic Surgery & Traumatology. Mai 2015

Transfer of the clavicular or sternocostal portion of the pectoralis major muscle for irreparable tears of the subscapularis. Technique and clinical results.
Ph.Valenti, O.Boughebri, C.Moraiti, C.Dib, A.Maqdes, T.Amouyel, G.Ciais, J.Kany. International Orthopaedics. Mars 2015

Prothèse d'Epaule Inversée combinée à un transfert tendineux de Latissimus Dorsi et Teres Major pour déficit actif de l'élévation et de la rotation externe. Résultats de 15 cas avec un recul minimum de 2 ans.
O.Boughebri, A.Kilinc, P.Valenti Orthopaedics & Traumatology: Surgery & Research. Avril 2013

Small supraspinatus tears repaired by arthroscopy: are clinical results influenced by the integrity of the cuff after two years? Functional and anatomic results of forty-six consecutive cases.
O.Boughebri, X.Roussignol, O.Delattre, J.Kany, P.Valenti Journal of Shoulder and Elbow Surgery. Mai 2012

Analyse Dynamique par Arthroscopie du Conflit huméro-scapulaire dans l'Arthroplastie Inversée d'Epaule.
O.Boughebri, F.Duparc, JM.Adam, P.Valenti Orthopaedics & Traumatology: Surgery & Research. Décembre 2011

Arthroplastie Totale de Hanche à couple de frottement Métal-Métal en grand diamètre. Résultats préliminaires d'une série continue de 106 implants Durom au recul moyen de 30 mois.
P.Mertl, O.Boughebri, E.Havet, P.Triclot, JF.Lardanchet, A.Gabrion Orthopaedics & Traumatology: Surgery & Research. Février 2010

Traitement des fractures de l'extrémité proximale de l'humérus par clou Télégraph : Etude prospective de 34 cas.
O.Boughebri, E.Havet, M.Sanguina, L.Daumas, P.Jacob, B.Zerkly, P.Heissler Revue de Chirurgie Orthopédique. Juin 2007

01 84 60 20 60
dr.boughebri@gmail.com

Dr Omar BOUGHEBRI
CHIRURGIE ÉPAULE & GENOU

www.chir-ortho-paris.com

CHIRURGIE
ORTHOPÉDIQUE & SPORTIVE
Dr Omar **BOUGHEBRI**

01 84 60 20 60

dr.boughebri@gmail.com
www.chir-ortho-paris.com

1. PARIS — Cabinet Médical Place Daumesnil
46 Boulevard de Reuilly, 75012 Paris

2. NOGENT SUR-MARNE — Hôpital Privé Armand Brillard
3 Avenue Watteau, 94130 Nogent-sur-Marne

3. VILLENEUVE SAINT-GEORGES — Polyclinique de Villeneuve-Saint-Georges
47 Rue de Crosne, 94190 Villeneuve-Saint-Georges

© OMAR BOUGHEBRI - 2016 - Conception & Réalisation : UNFLUX - www.unflux.fr

RECONSTRUCTION DU LIGAMENT CROISÉ ANTERIEUR

Dr Omar **BOUGHEBRI**
CHIRURGIE ÉPAULE & GENOU

LE LIGAMENT CROISÉ ANTÉRIEUR (LCA)

QUEL EST SON RÔLE ?

Le Ligament Croisé Antérieur (LCA) **stabilise le fémur et le tibia** au niveau du genou.
Il empêche les mouvements entre les 2 os **d'avant en arrière** et les mouvements de **rotation.**

ANATOMIE DU GENOU

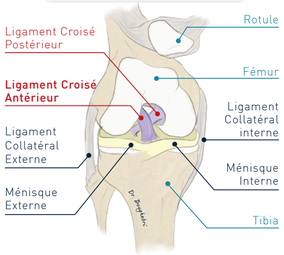

RUPTURE DU LIGAMENT

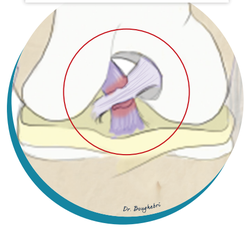

COMMENT SE PRODUIT UNE RUPTURE DU LCA ?

Une rupture du LCA se produit le plus souvent lors d'un traumatisme sportif, par un mouvement de pivot forcé ou à la réception d'un saut.

D'autres lésions peuvent s'y associer :

- Entorse ou rupture d'un autre ligament (ligament collatéral ou ligament croisé postérieur)
- Déchirure d'un ménisque

QUELLES SONT LES CONSÉQUENCES D'UNE RUPTURE DU LCA ?

La rupture du LCA engendre une perte de stabilité du genou.

Les muscles de la cuisse (le quadriceps) et les ménisques peuvent cependant assurer une certaine stabilité malgré la rupture.

Pour cette raison, la rupture du LCA n'entraîne pas forcément de conséquences dans la vie quotidienne.

En revanche, la pratique de certains sports qui sollicitent les genoux, surtout avec des mouvements de pivot (football, judo, athlétisme...), peut devenir difficile en raison des **dérobements liés à l'instabilité**.
De plus, les ménisques étant sollicités davantage, une **déchirure méniscale** peut se produire. A long terme, après 10 à 20 ans, la rupture du LCA entraîne une usure prématurée des cartilages menant à l'**arthrose**.

POURQUOI ET QUAND RECONSTRUIRE LE LCA ?

La reconstruction ligamentaire (ou Ligamentoplastie) permet au genou de retrouver sa stabilité et, par conséquent, de protéger les ménisques et les cartilages.

L'intervention n'est pas forcément envisagée immédiatement après la rupture.
En général, un délai de quelques semaines permet de réduire les douleurs et le gonflement du genou liés au traumatisme.
Des séances de rééducation permettent de retrouver un genou souple et parfois suffisamment stable chez les patients peu sportifs. De plus, cette rééducation avant chirurgie permet de faciliter les suites de l'opération et la récupération.

CRITÈRES POUR LA CHIRURGIE

- Age
- Sport / Profession
- Gêne et instabilité au quotidien
- Lésions associées *(ménisques, autres ligaments, cartilages).*

LA RECONSTRUCTION CHIRURGICALE

L'intervention se déroule sous contrôle d'une Arthroscopie (caméra chirurgicale de 4,5 mm de diamètre).
Le ligament croisé est reconstruit en utilisant des tendons du même genou. Les tendons des ischio-jambiers (technique DIDT) ou une partie du tendon rotulien (technique de Kenneth Jones) sont prélevés et fixés à la place de l'ancien ligament croisé. Le nouveau ligament est maintenu par des vis ou d'autres moyens dans des tunnels creusés dans le fémur et le tibia.

AUTOGREFFE AVEC LES TENDONS ISCHIO-JAMBIERS

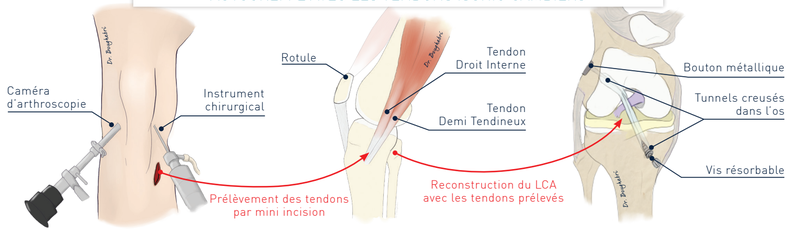

TECHNIQUE DE KENNETH JONES AVEC TENDON ROTULIEN

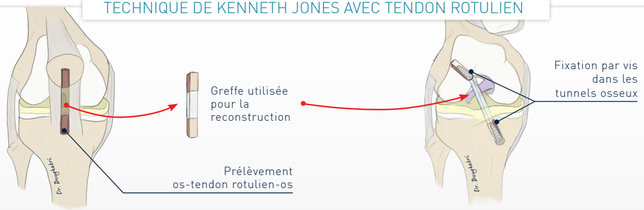

En cas de déchirure méniscale associée à la rupture du LCA, une réparation du ménisque peut être réalisée dans le même temps (patients jeunes surtout).

RÉÉDUCATION ET SUITES

La rééducation débute dès le lendemain de l'opération avec les kinésithérapeutes du service : la marche se fait à l'aide de cannes et d'une **attelle articulée** permettant de plier et d'étendre le genou.

La kinésithérapie se poursuit ensuite en cabinet de ville ou en centre de rééducation (le 1er mois).
L'attelle est conservée pendant 4 semaines pour la marche.

Hospitalisation : **ambulatoire ou 2 à 3 jours**.

Environ 1 mois après l'intervention, un rendez-vous avec le chirurgien permet de contrôler la récupération de la souplesse et de la stabilité du genou.
Une nouvelle radiographie confirme l'absence d'anomalie des tunnels osseux ou du matériel de fixation.

REPRISE DU SPORT

Sports dans l'axe

Nage	Vélo	Footing
petits battements	faible résistance	terrain plat
45ème jour	45ème jour	3ème mois

Sports avec pivots

Football, tennis, arts martiaux,... > 6ème mois

ANESTHÉSIE ET CONTRÔLE DE LA DOULEUR

L'intervention se fait le plus souvent sous anesthésie générale.

Un bloc loco-régional peut être associé (injection de produit anesthésique à la racine de la cuisse) permettant de limiter les douleurs après l'intervention.
L'opération peut également se faire sous rachi-anesthésie (équivalent de la péri-durale).

Après la salle d'opération, un passage en salle de réveil de quelques heures permet aux anesthésistes de surveiller le réveil du patient.

Pour le retour à domicile, les antalgiques oraux prescrits à la sortie de la clinique sont en général utiles les premiers jours, la douleur s'atténuant rapidement la plupart du temps.

AVANT L'INTERVENTION

- Lire attentivement et signer la fiche de Consentement éclairé
- Consultation d'Anesthésie au moins 48 heures avant l'intervention
- Ne prendre aucun médicament contenant de l'Aspirine pendant les 10 jours précédant l'intervention
- L'arrêt du tabac est fortement recommandé
- Rester à jeûn 6 heures avant l'intervention (Ne pas boire, manger ou fumer)

LES PRINCIPAUX RISQUES DE LA CHIRURGIE

La personne devant subir l'intervention doit être consciente des inconvénients et des risques possibles avant de donner son consentement, en sachant toutefois que la grande majorité des patients se rétablissent complètement.

- **Lésion d'un vaisseau ou d'un nerf pendant l'intervention**
- **Hématome post-opératoire**
- **Infection du site opératoire**
- **Phlébite :** caillot de sang se formant dans les veines du mollet ou de la cuisse.
  Des injections quotidiennes d'anticoagulant permettent de réduire le risque.
- **Embolie pulmonaire :** le caillot de sang peut migrer par la circulation sanguine vers les poumons et causer une douleur thoracique, un essoufflement, voire un état de choc en cas d'embolie massive pouvant aller jusqu'à l'arrêt cardio-respiratoire.
- **Baisse de sensibilité de la peau autour de la cicatrice.**
- **Enraidissement :** la récupération de la mobilité du genou peut être longue parfois, rarement incomplète (limitation de la flexion ou de l'extension), nécessitant la poursuite de la rééducation.
- **Algodystrophie :** inflammation, douleur et enraidissement du genou pouvant s'étendre à l'ensemble du membre inférieur. Sa survenue est imprévisible et nécessite une rééducation douce. L'évolution peut être parfois longue, 6 à 18 mois en général, avec parfois des séquelles (douleurs ou raideur persistantes).
- **Récidive de rupture du LCA :** si le programme de récupération sportive n'est pas suivi ou en cas de nouveau traumatisme ultérieur.
  Le LCA reconstruit n'est pas plus solide que le LCA originel.

Chez les sportifs, la récupération ne permet parfois pas de récupérer le niveau précédant la rupture du LCA.